2. 光線力学治療法(PDT)。

治療原理。

光に感受性のある薬剤を予め注射しておき、レーザー光線を「がん」に照射すると光化学反応が生じ、活性酸素が産生されて「がん」が治療される。

写真1)

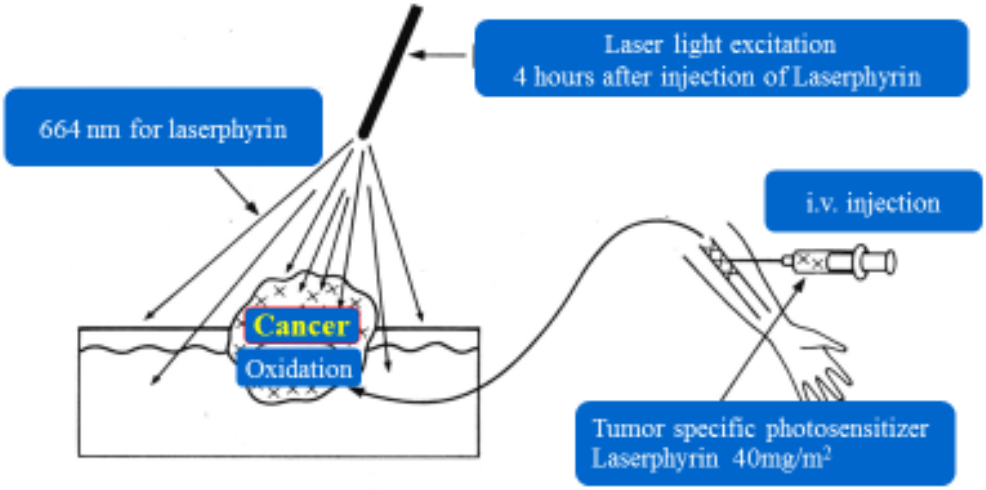

光感受性薬剤にレーザーを照射すると薬剤は光エネルギーを吸収し、励起される。励起状態の薬剤はエネルギーを放出しながらもとに戻るがこの時に赤い蛍光を出すが、すなわち「がん」が赤く光るのであって、診断に役立つ(PDD, Photodynamic Diagnosis)。一方では光エネルギーが「がん」組織内の酸素に供給され、活性酸素(一重項酸素)が生まれ、「がん」の治療ができる。

写真2)

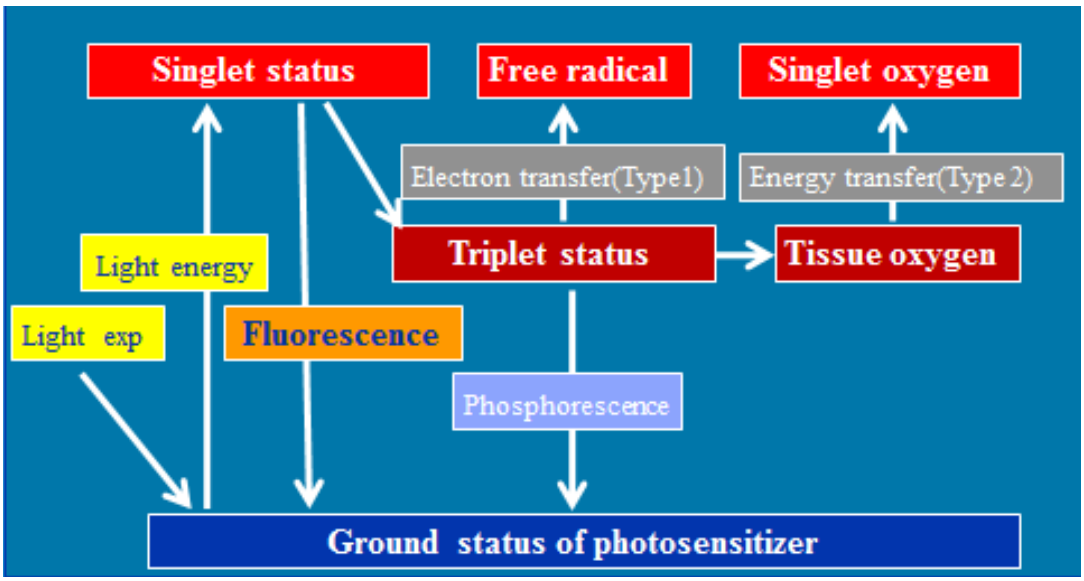

写真1）PDTのためのレーザー装置。
波長 664nm のダイオードレーザーが使われる。

写真2）PDTの治療風景。
レーザー光線の出力は低く安全に治療ができる。非侵襲的治療である。

写真1）早期肺がんの PDT 治療効果。

1.1980 年に治療した患者さん。左のポリープ状に見えるのが「がん」（矢印）。

右は治療後で「がん」は消失いている。

治療前　　治療後

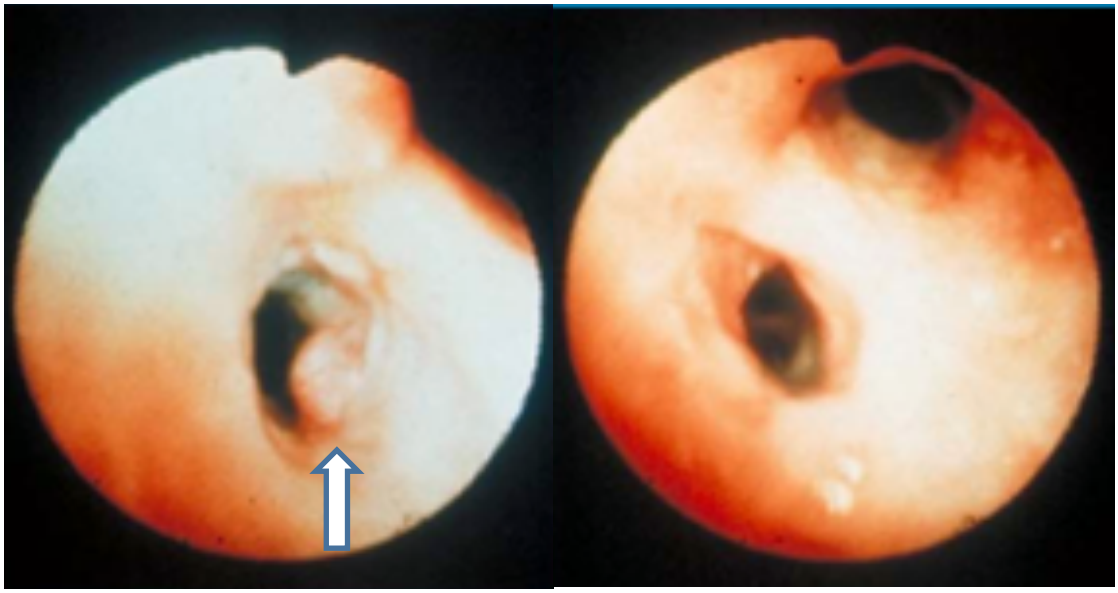

写真2）2. 左の矢印に示す盛り上がったところが「がん」。

右は治療後で「がん」は消失している。

治療前　　治療後

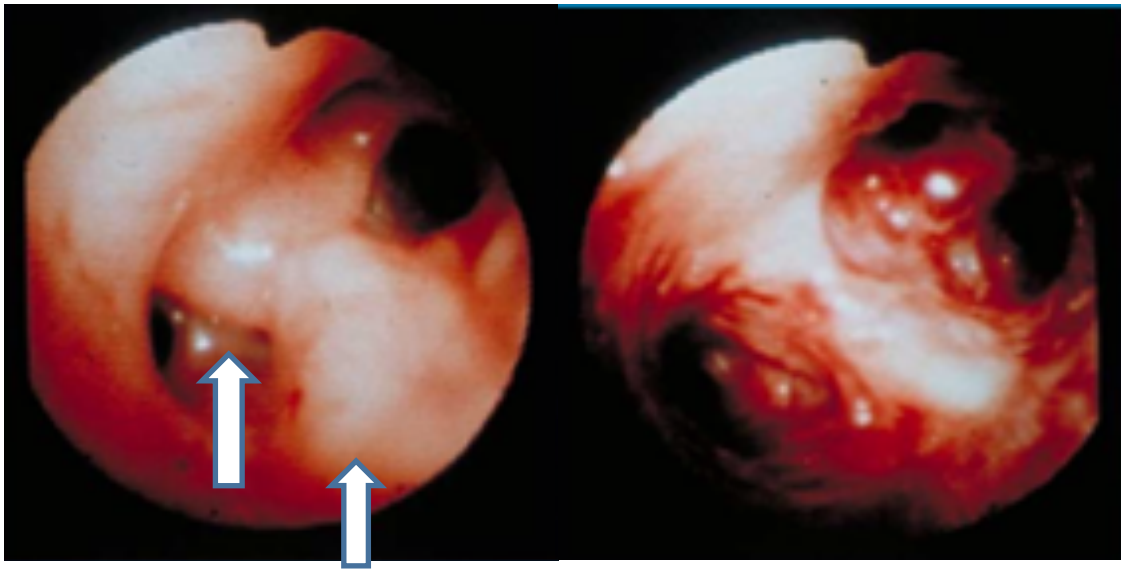

写真1）3．左の軽度に晴れているところが「がん」（矢印）。
右は治療後で「がん」は消失している。

治療前　　治療後

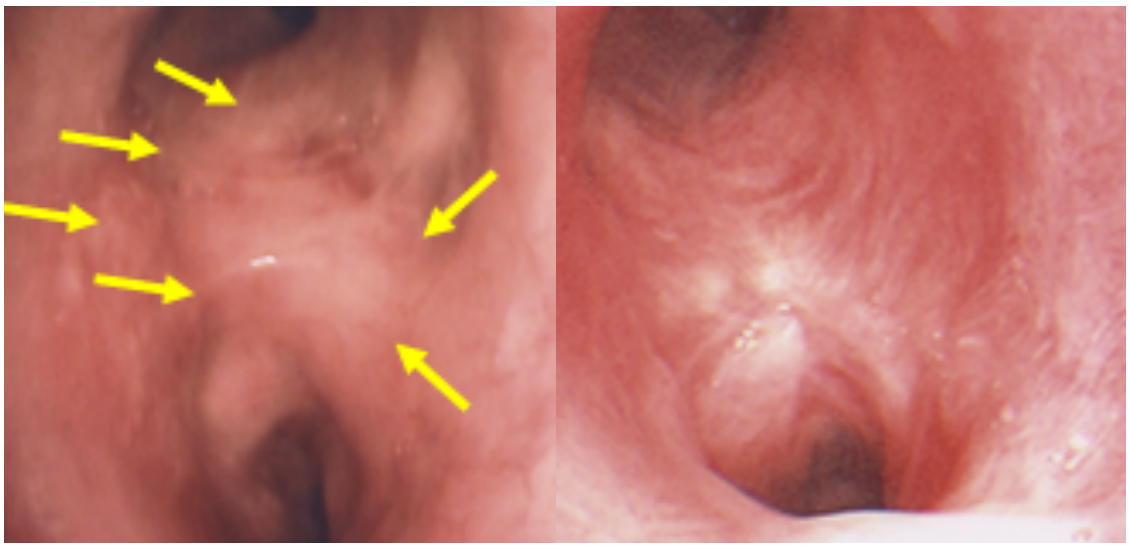

写真2）4．左の盛り上がっているところが「がん」（矢印）。
右は治療後で「がん」は消失している。

治療前　　治療後

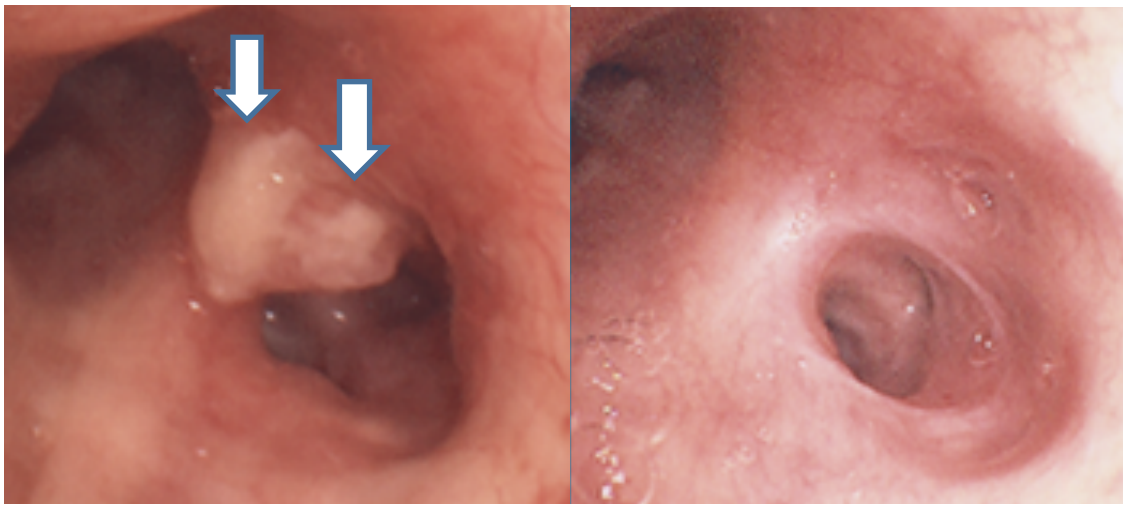

写真1）5．左の矢印のところが「がん」のところ。
右は治療後で「がん」は消失している。

治療前　　治療後

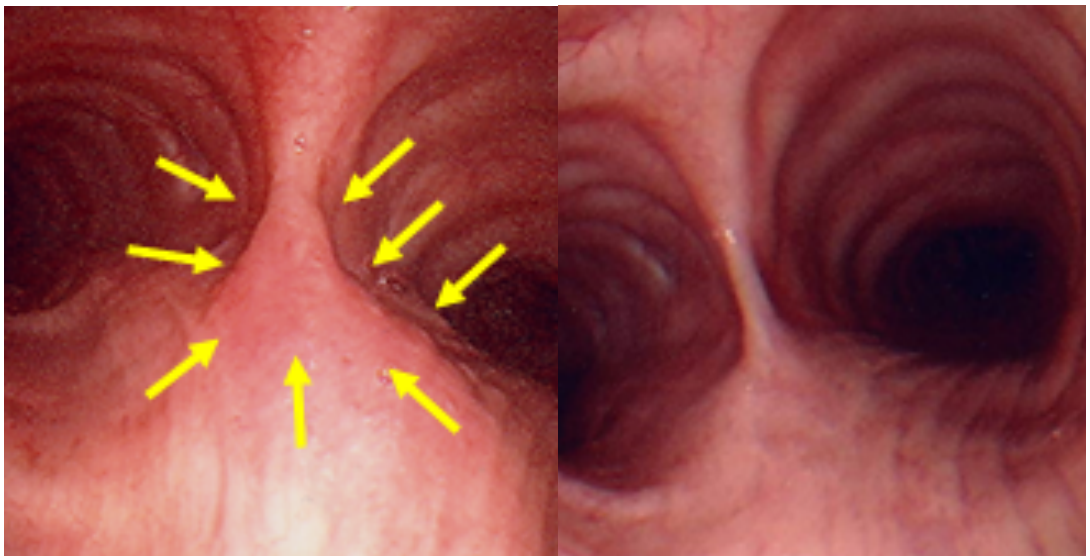

写真2）6．左の矢印のところが「がん」。
右は治療後で「がん」は消失している。

治療前　　治療後

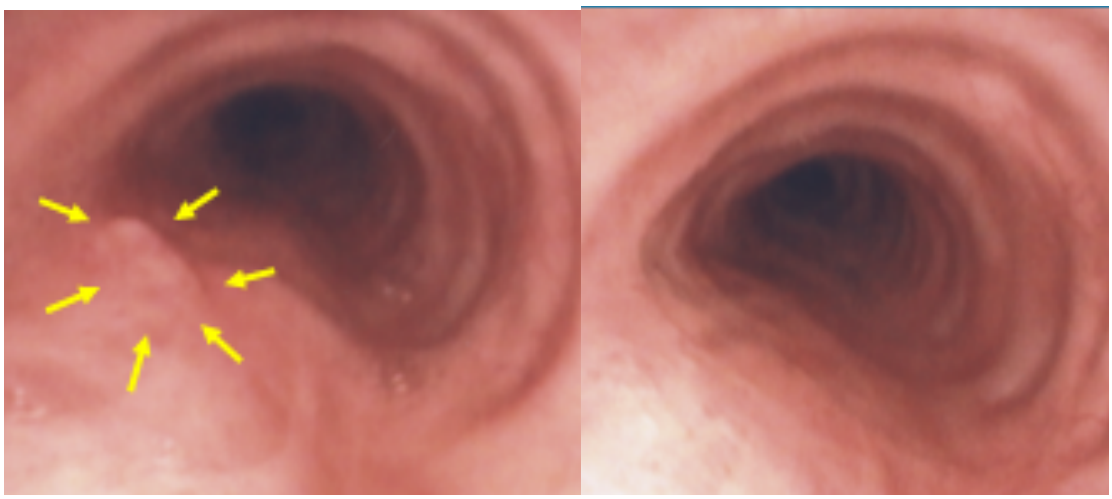

写真1）7．左の矢印で示すうっすらと腫れているところが「がん」。
右は治療後「がん」は消失している。

治療前　　治療後

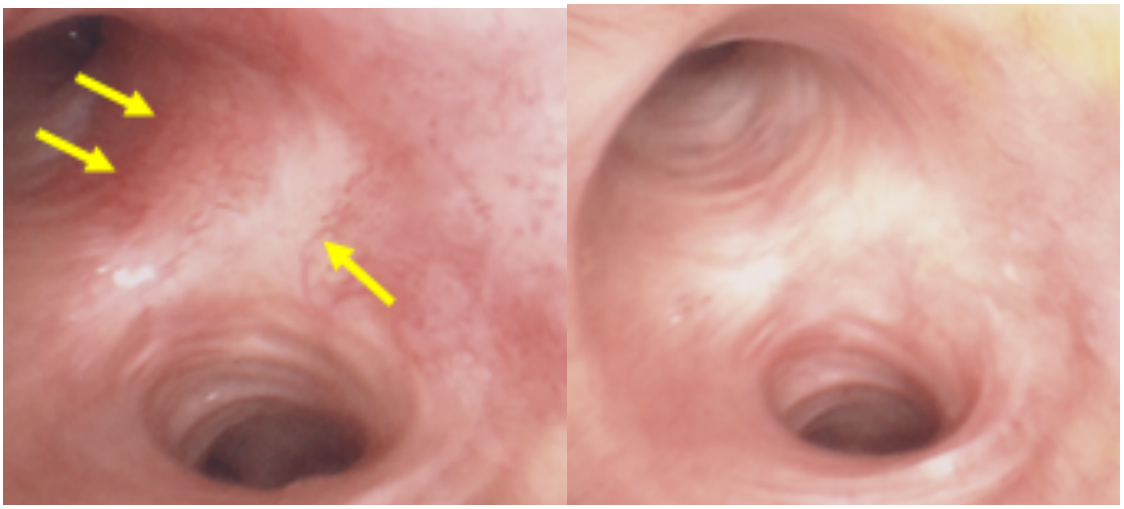

写真2）8．多発早期肺がんの PDT による治療効果．
左右の気管支の 4 か所に発生した多発がん。手術は適応にならない。
左側の写真が「がん」。右が蛍光所見。下段が治療後「がん」は消失している。

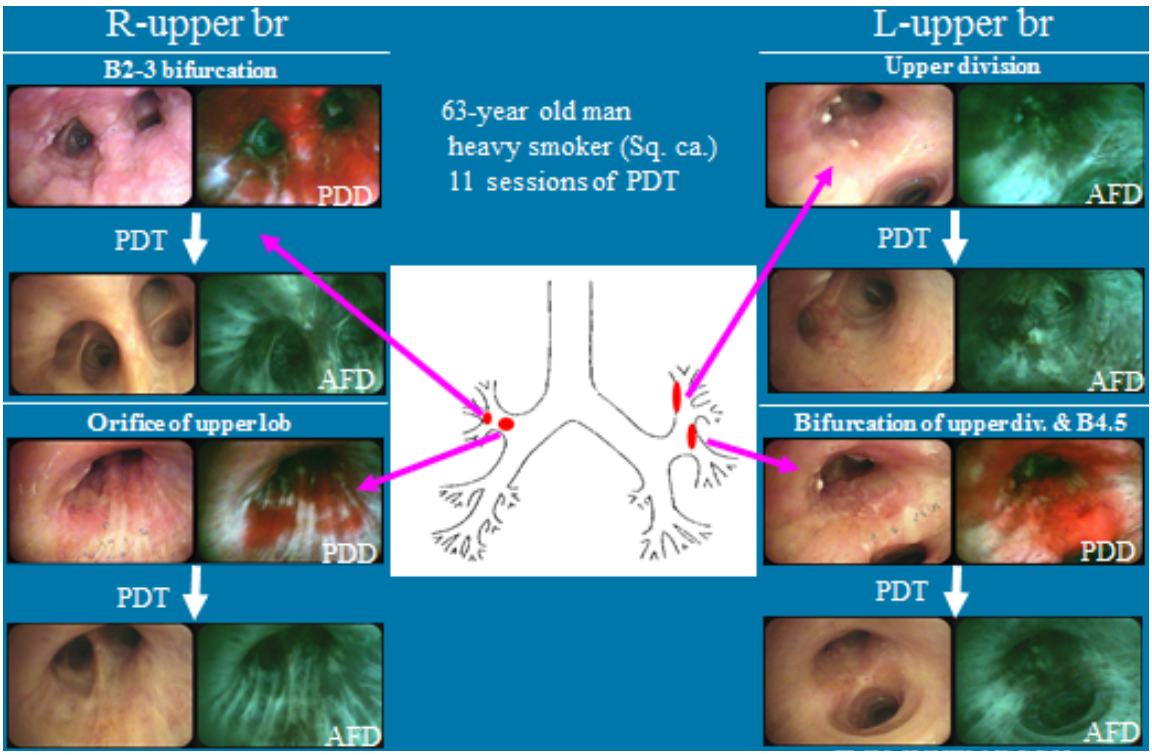

写真1）PDT の早期肺がん（中心型、扁平上皮がん）の治療成績（治癒率）。
2cm 以下の表層性の早期がんでは 90%以上の治癒率が得られている。

Photofrin® vs Laserphyrin®

	Furuse et al (1989-1992)	Kato et al (1980-2004)	Usuda et al (2002-2010)
No.	59	264	91
Photosensitizer	Photofrin	Photofrin(Laserphyin in 16)	Laserphyrin
Size (cm) & CR (rate,%)			
≦ 1.0	97.8%	93.9%	94.0%
1.0-2.0	50.0%	80.0%	***90.4%***
2.0<	37.5%	44.1%	---

写真2）PDT後の五年生存率。
5 年生存率は 92%である。他の病気で死亡した人を含めた 5 年生存率は 57%である。

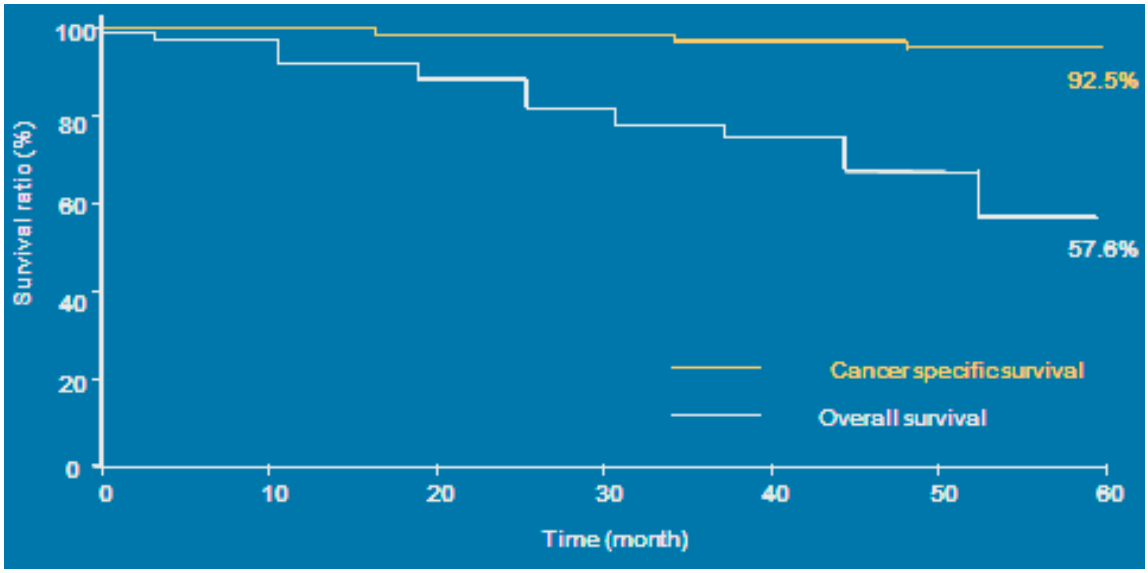

PDT による進行がんの効果。

進行がんでは、気管支を閉塞し呼吸困難を訴える患者さんが多い。PDT によって閉塞した気管支を治療し、閉塞した腫瘍が消失することによって呼吸困難が改善される。

1. 左が腫瘍によって気管支が狭くなっている(矢印)。息切れを訴えていた。
   右が治療後で「がん」は消失し、呼吸機能は改善された。

写真1)

治療前　　治療後

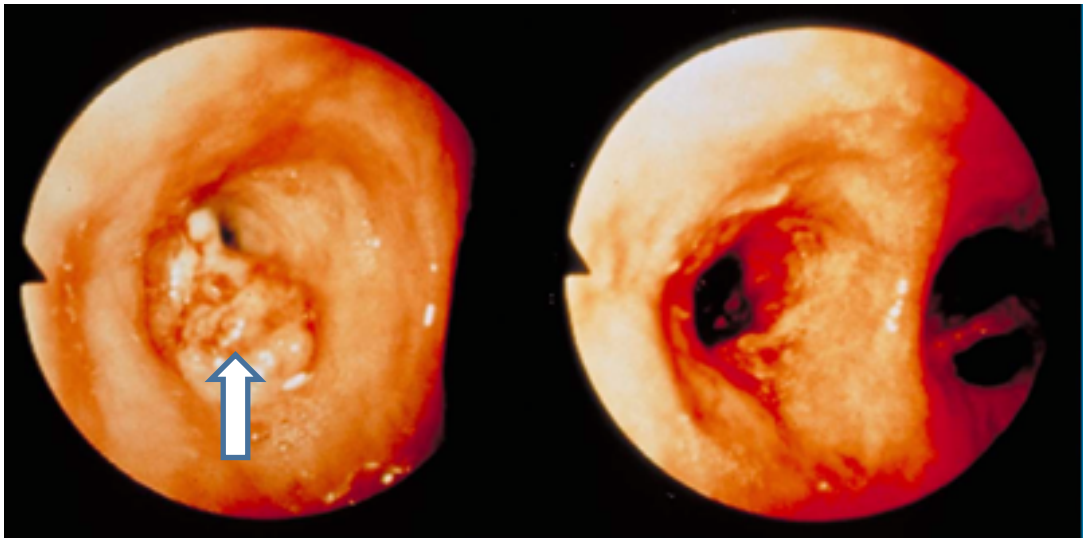

2. 太い気管支が「がん」によって閉塞している(矢印)。呼吸困難を訴えた。
   右は治療後で呼吸困難は解消した。

写真2)

治療前　　治療後

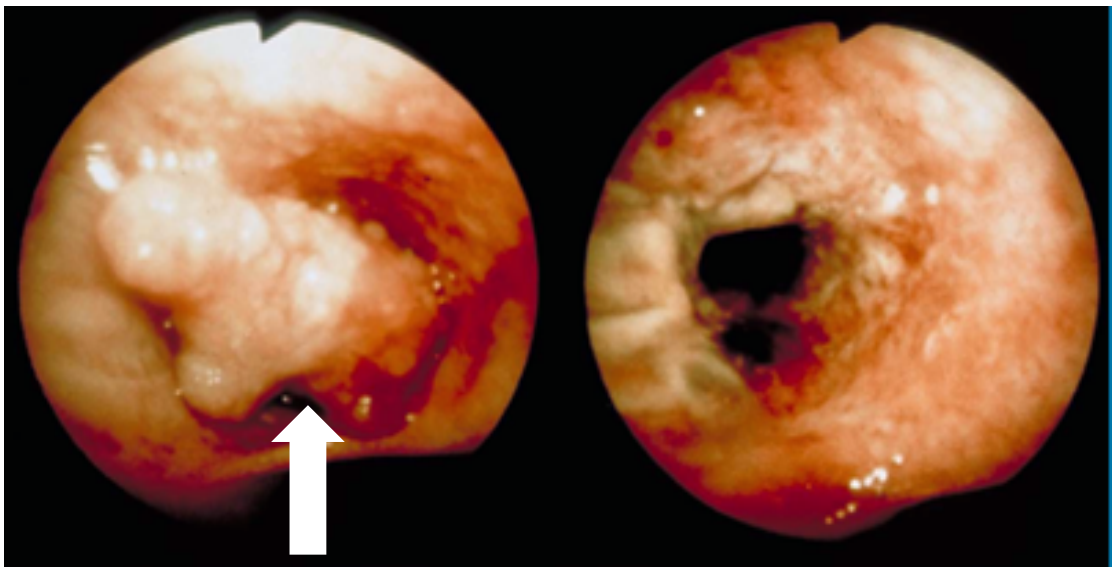

3. 進行肺がんの PDT と手術の合併治療。

手術前 PDT による縮小手術（気管支形成術）。
PDT と手術との合併治療によって気管支肺の摘出範囲を小さくすることができる。患者さんの肺機能の温存が可能になる。
左矢印が「がん」で閉塞している。中は PDT 後で「がん」は消失した。その後手術をして肺切除はなく、気管支の切除だけで治療が完了した(右)。
写真1）

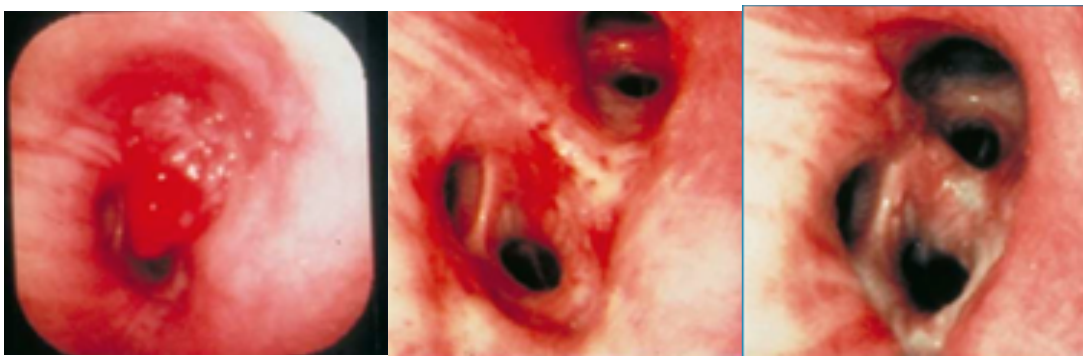

手術前 PDT による縮小手術（気管支形成術）のシェーマ。
黄色のところが「がん」で＃11 はリンパ節転移のあるところ。PDT の後「がん」の発生していた黄色のところの気管支と＃11 のリンパ節を切除した。
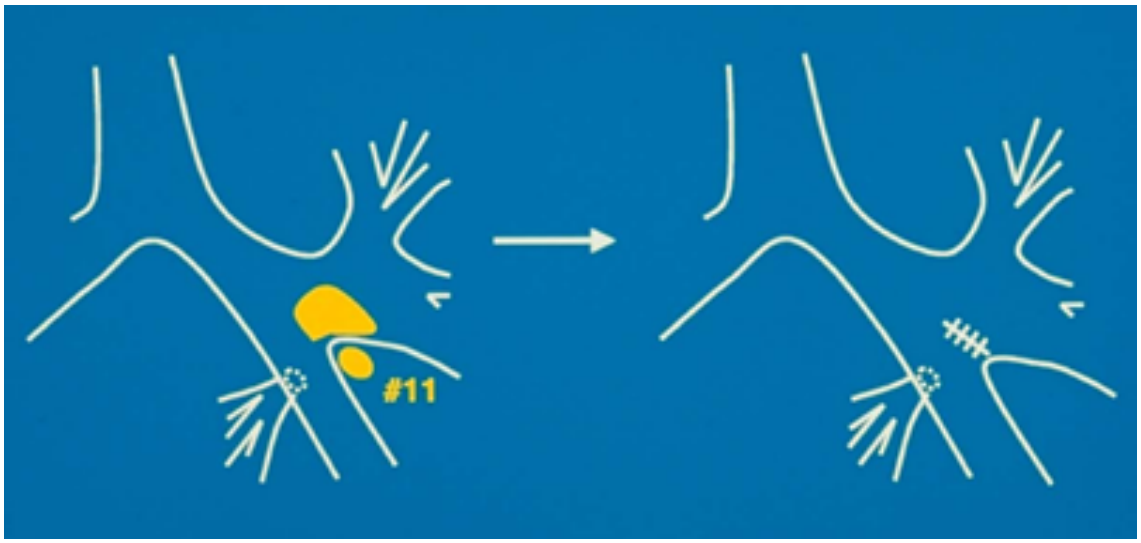
写真2）