肺がんの気管支鏡写真。

写真1)1. 早期がん。 非常に早期の「がん」であるので異常は見えにくい(矢印)。

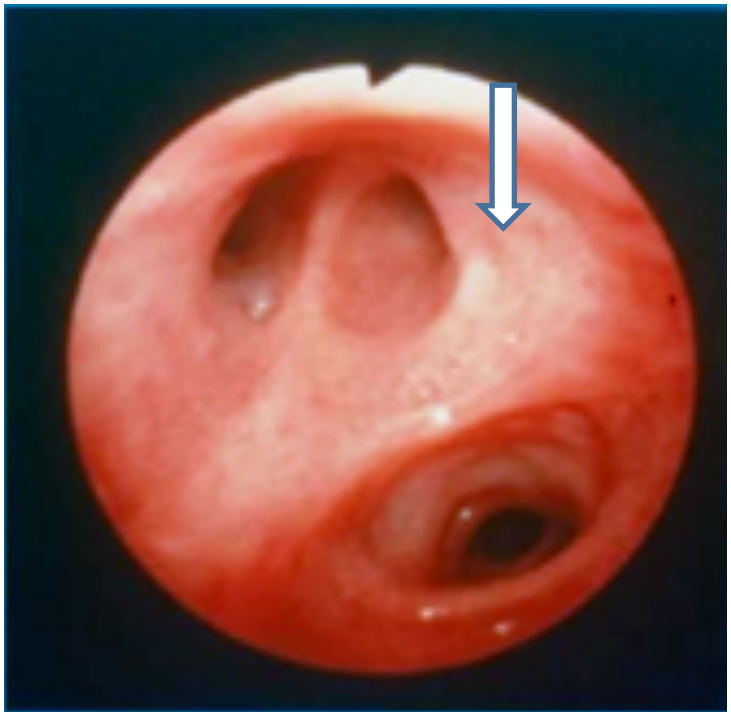

写真2)2. 早期がん。 少し赤みがかったところが「がん」(矢印)。

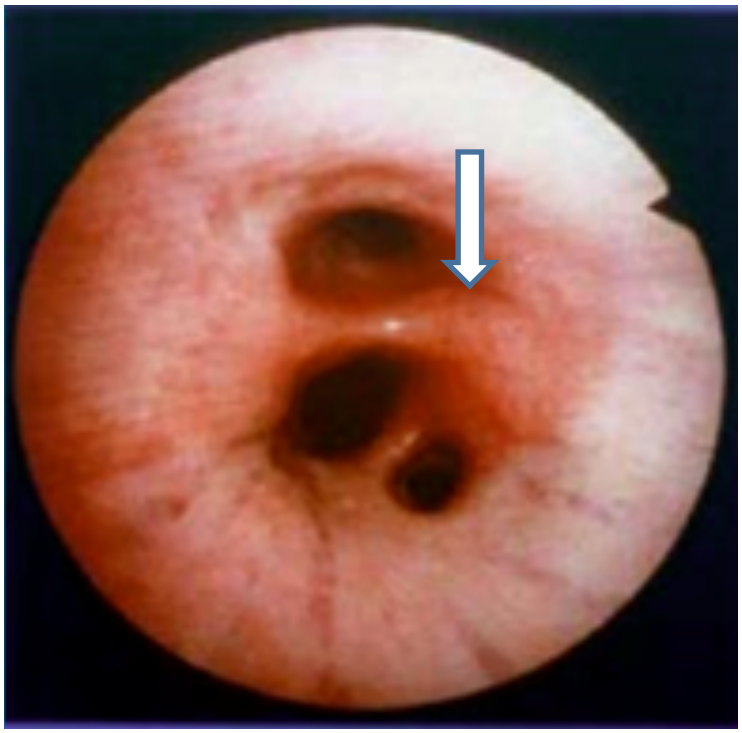

写真1)3. 早期がん。 白っぽいところが「がん」(矢印)。

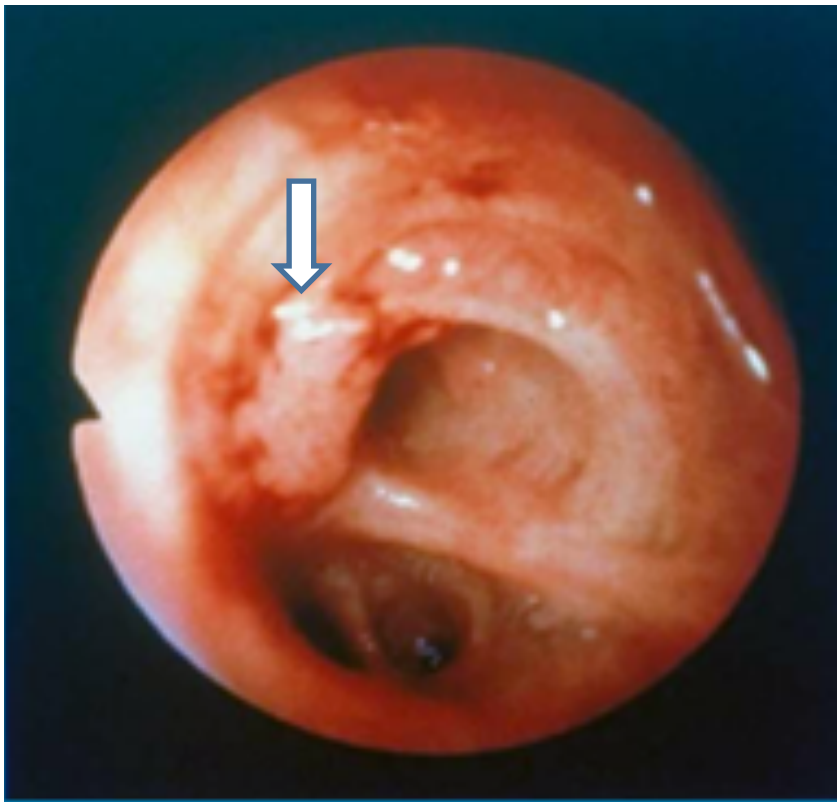

写真2)4. 早期がん。 凸凹したところが「がん」(矢印)。

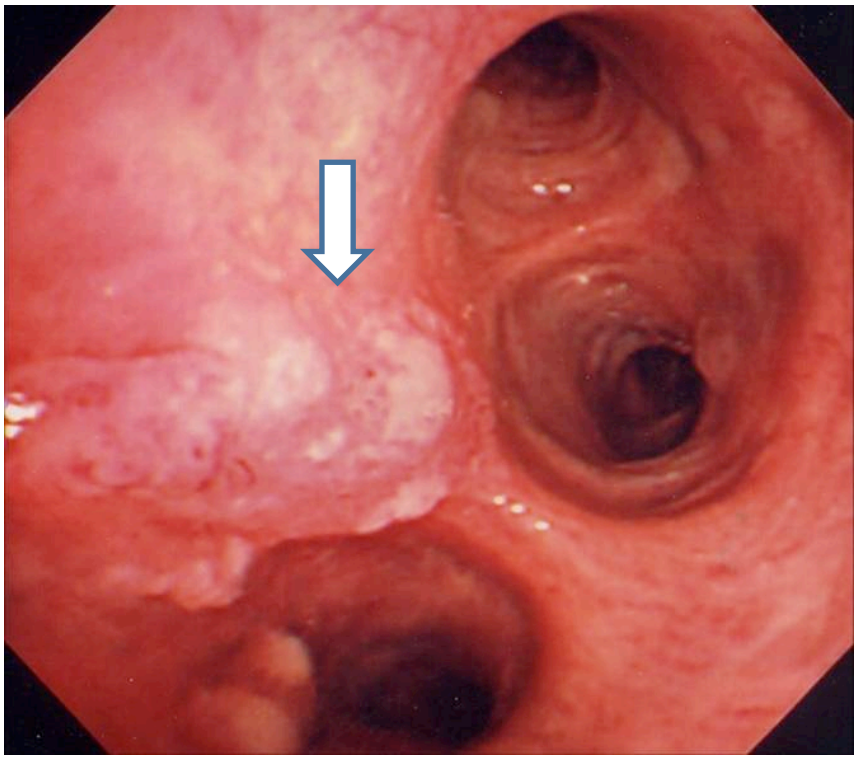

写真1）5．早期がん。ポリープ状に見えるところが「がん」（矢印）。

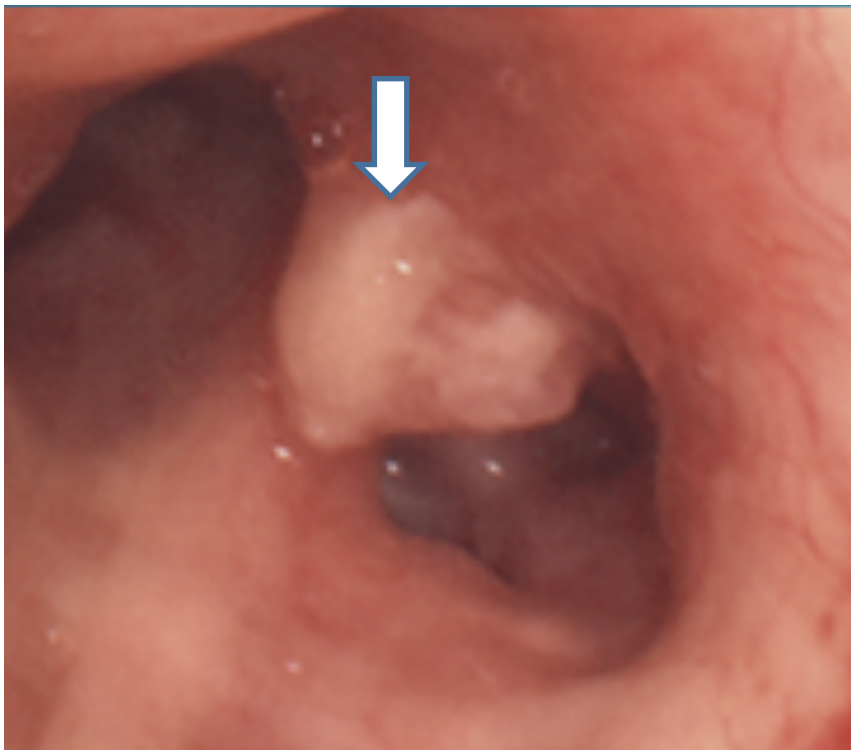

写真2）早期肺がん（中心型）の検査法
多機能蛍光内視鏡。通常内視鏡、PDD、AFD、PDT ができる気管支鏡システム。



1.光線力学診断法(PDD, Photodynamic Diagnosis)。

写真1)早期肺がん。 通常内視鏡では「がん」病巣が判りにくい (矢印) が、PDD では「がん」病巣が赤く光って見える(右の写真)。

写真2)通常内視鏡では「がん」病巣が判りにくい (矢印) が、PDD では「がん」病巣が赤く光って見える(右写真)。

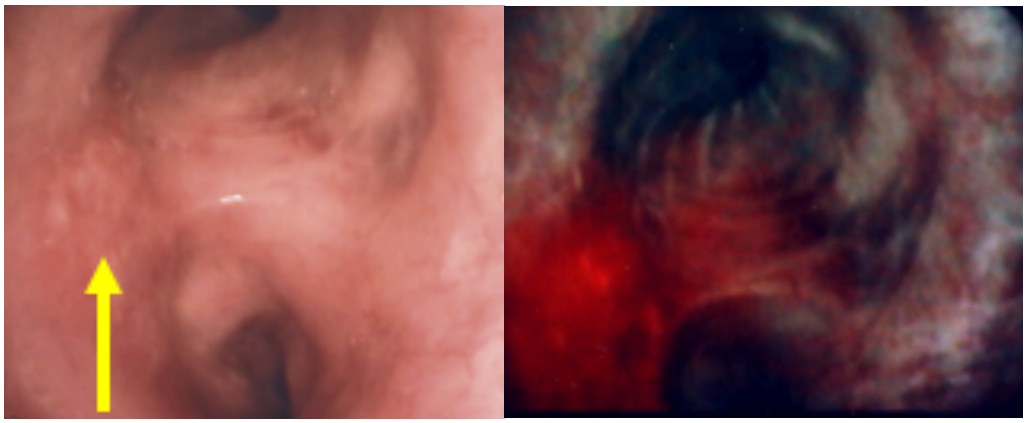

写真3)通常内視鏡での「がん」病巣(矢印) が、PDD では「がん」病巣が赤く光って見える(右写真)。

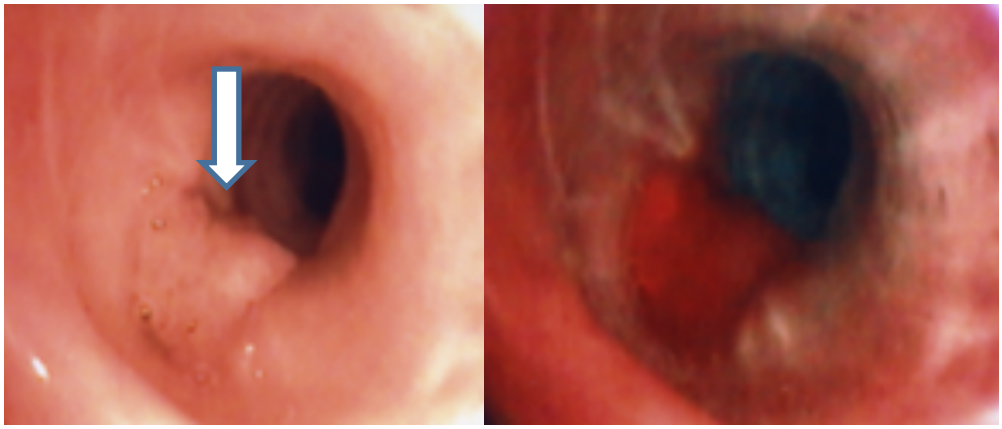

写真1）通常内視鏡では「がん」病巣が判りにくい（白の矢印）が、PDD では「がん」病巣が赤く光って見える（右写真）。

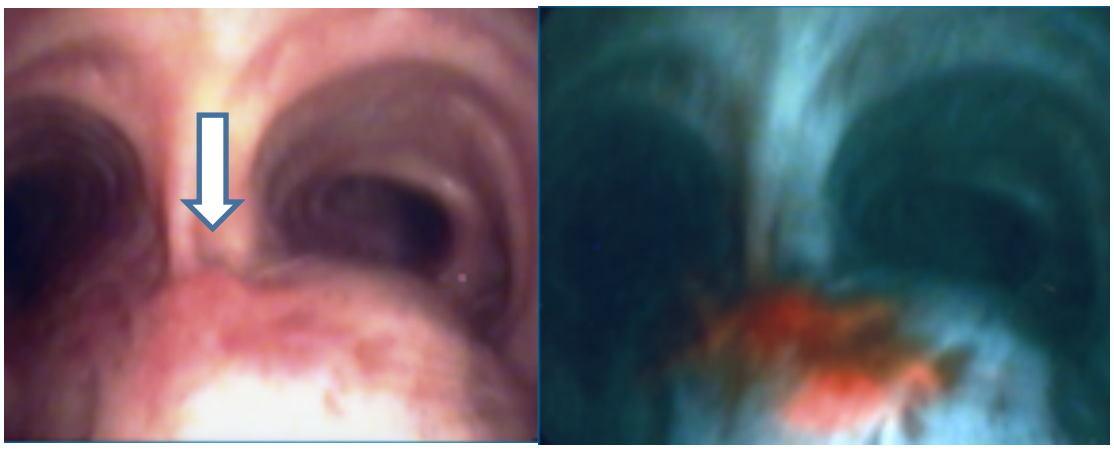

写真2）2．自家蛍光診断法（AFD，Autofluorecence Diagnosis）。早期肺がん（白の矢印）は見えにくいが、AFD では「がん」病巣（黄色矢印）が暗く見える。

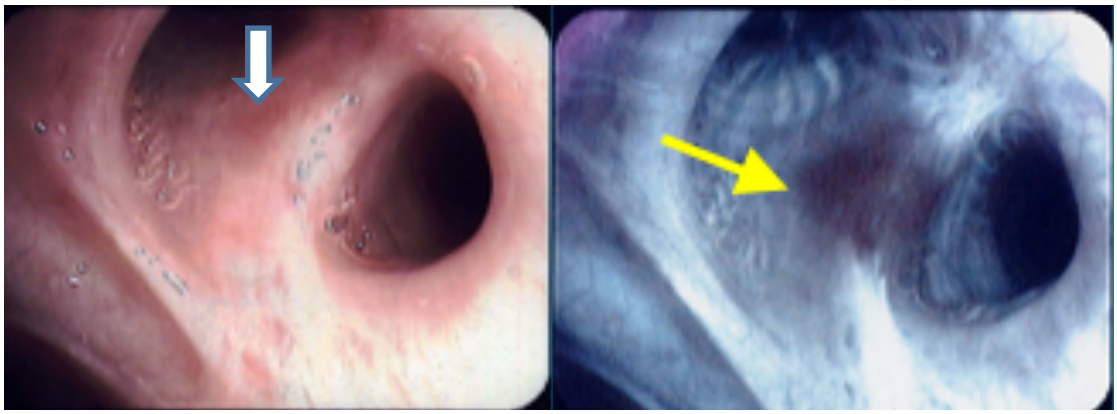

写真3）3．自家蛍光診断法（AFD）。早期肺がん（白の矢印）では、「がん」病巣（黄色矢印）が暗く見える。

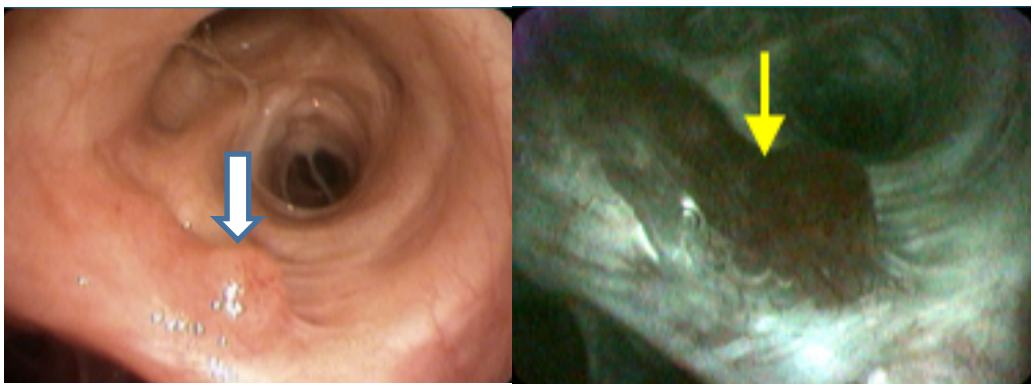

写真1）早期肺がんの PDT 治療効果。

1.1980 年に治療した患者さん。左のポリープ状に見えるのが「がん」（矢印）。

右は治療後で「がん」は消失いている。

治療前　　治療後

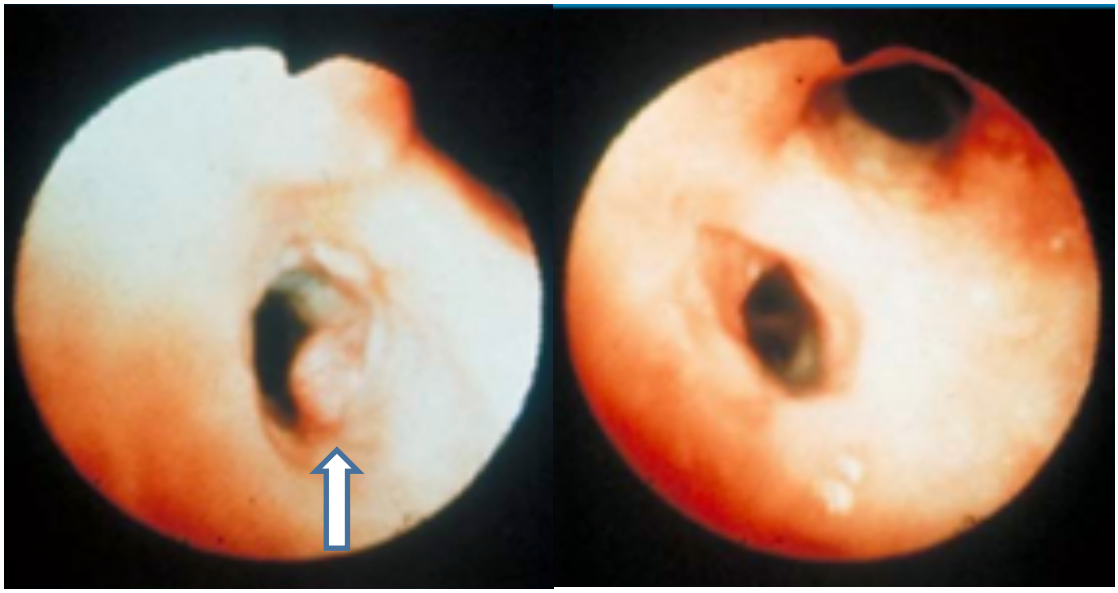

写真2）2. 左の矢印に示す盛り上がったところが「がん」。

右は治療後で「がん」は消失している。

治療前　　治療後

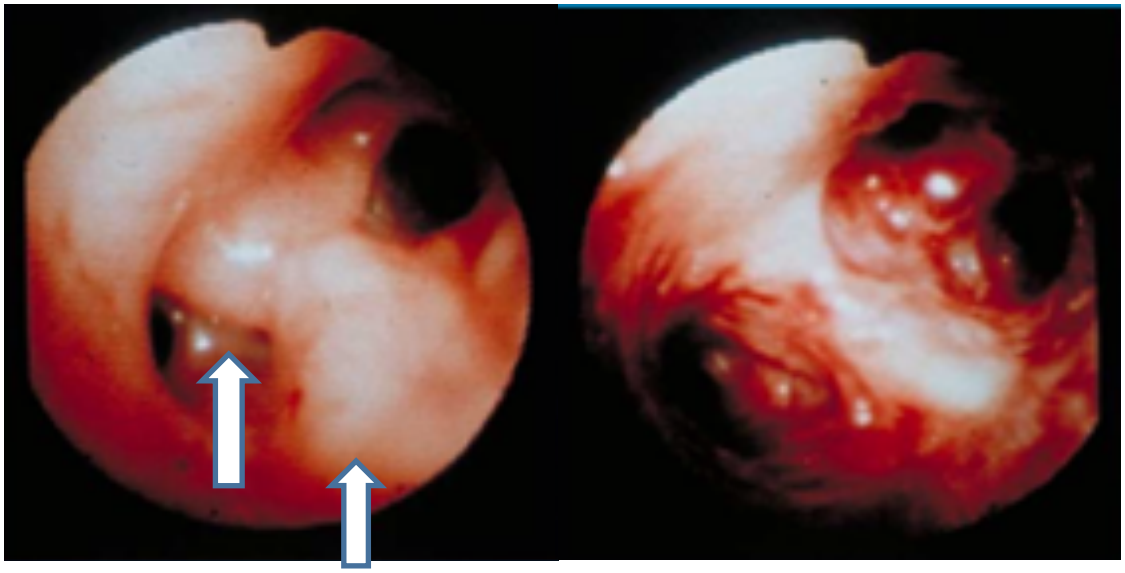

写真1）3．左の軽度に晴れているところが「がん」（矢印）。
右は治療後で「がん」は消失している。

治療前　　治療後

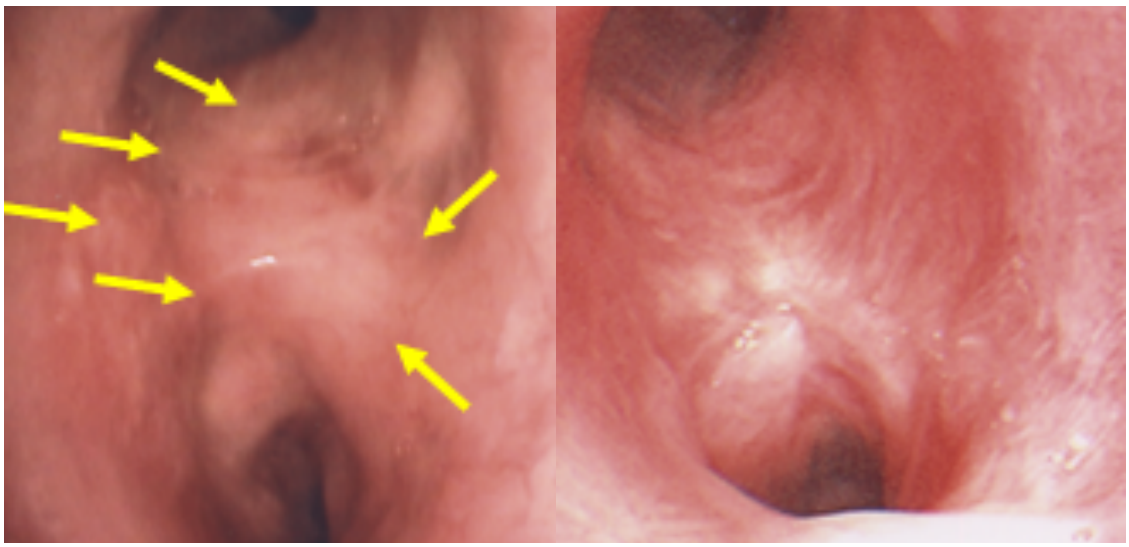

写真2）4．左の盛り上がっているところが「がん」（矢印）。
右は治療後で「がん」は消失している。

治療前　　治療後

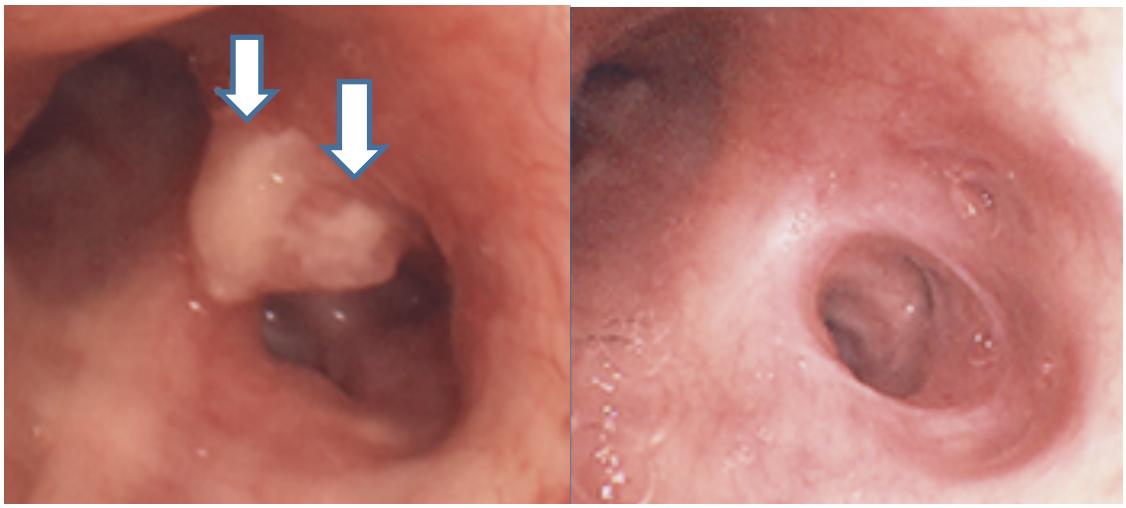

写真1）5．左の矢印のところが「がん」のところ。
右は治療後で「がん」は消失している。

治療前　　治療後

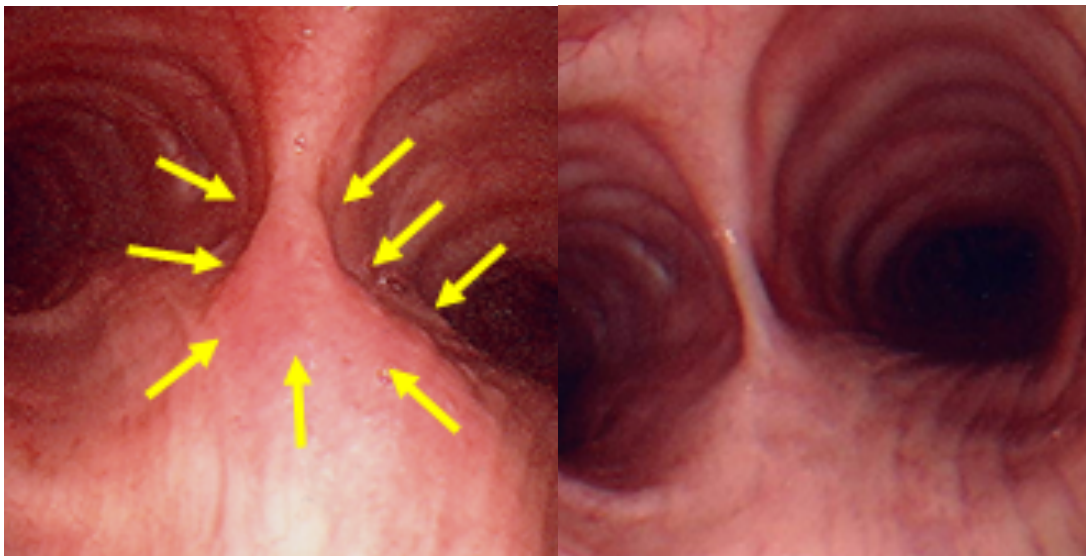

写真2）6．左の矢印のところが「がん」。
右は治療後で「がん」は消失している。

治療前　　治療後

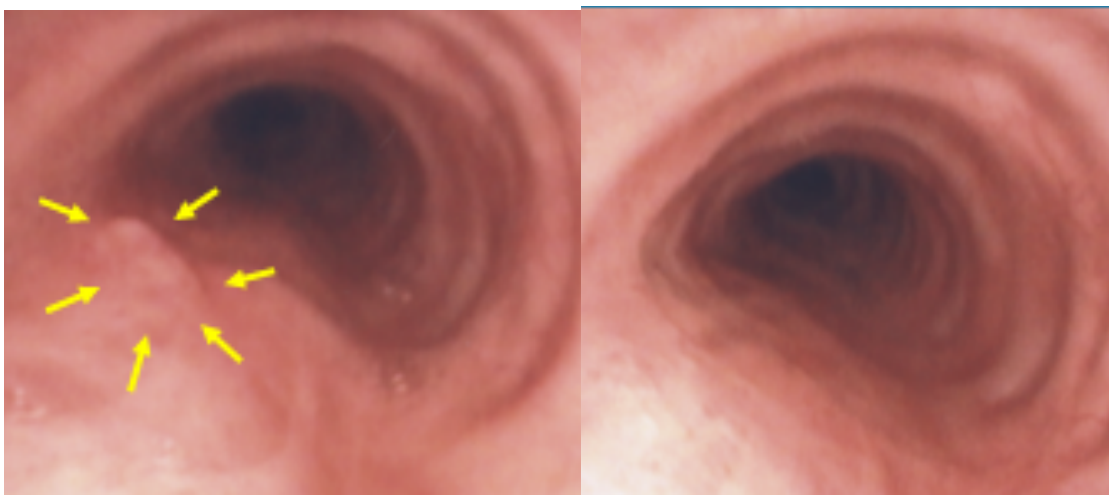

写真1）7．左の矢印で示すうっすらと腫れているところが「がん」。
右は治療後「がん」は消失している。

治療前　　治療後

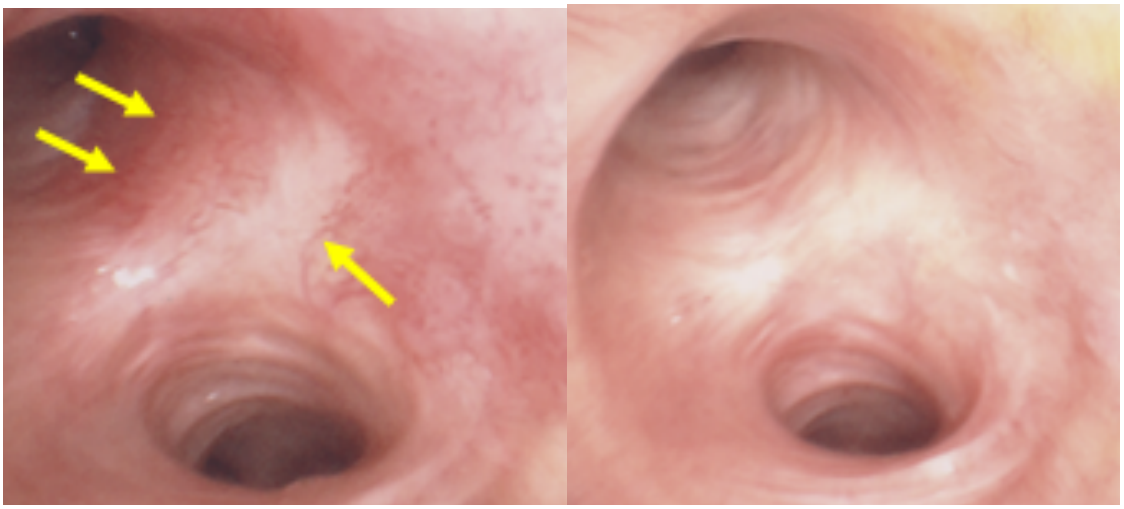

写真2）8．多発早期肺がんの PDT による治療効果．
左右の気管支の 4 か所に発生した多発がん。手術は適応にならない。
左側の写真が「がん」。右が蛍光所見。下段が治療後「がん」は消失している。

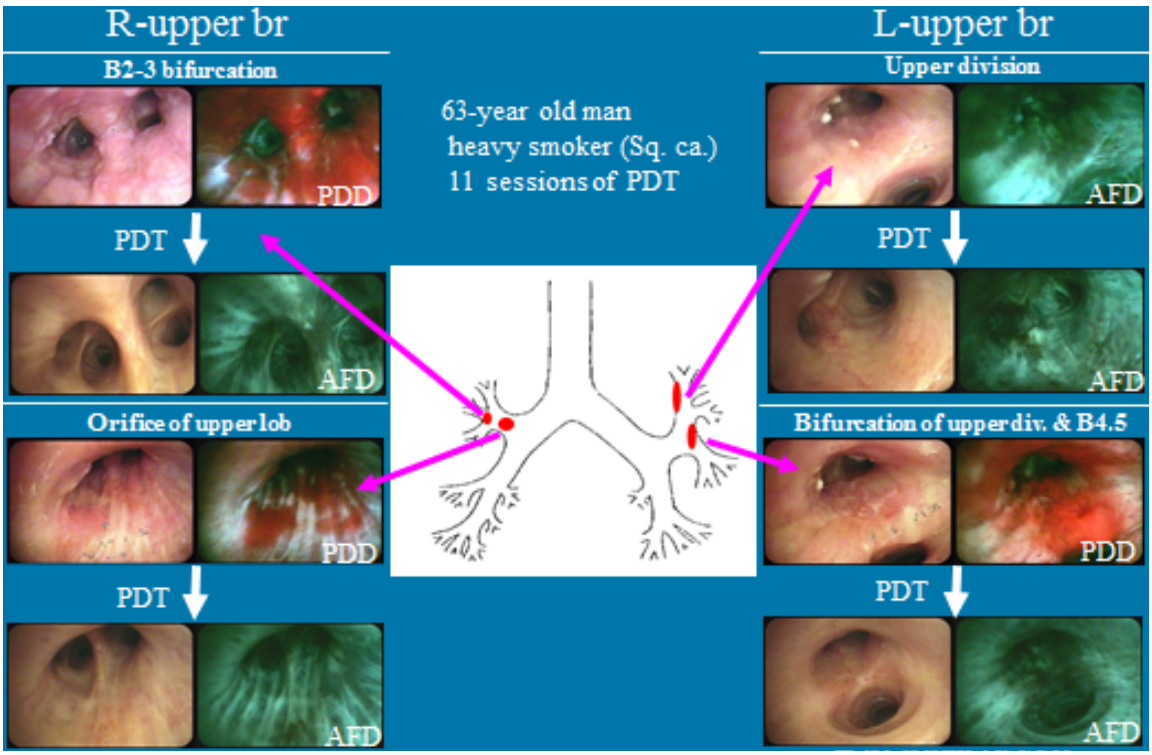

PDT による進行がんの効果。

進行がんでは、気管支を閉塞し呼吸困難を訴える患者さんが多い。PDT によって閉塞した気管支を治療し、閉塞した腫瘍が消失することによって呼吸困難が改善される。

1. 左が腫瘍によって気管支が狭くなっている(矢印)。息切れを訴えていた。
   右が治療後で「がん」は消失し、呼吸機能は改善された。

写真1)

治療前　　治療後

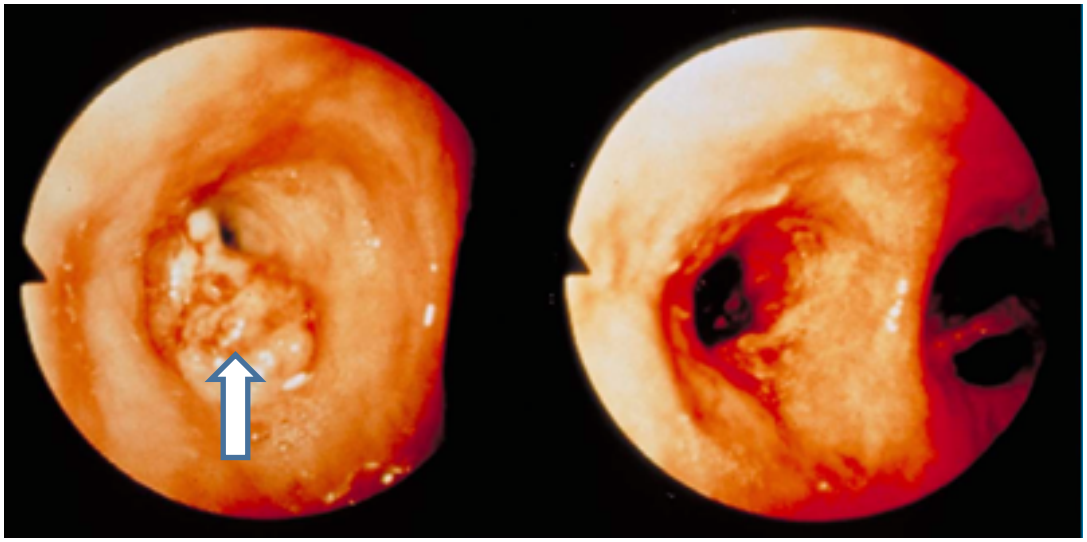

2. 太い気管支が「がん」によって閉塞している(矢印)。呼吸困難を訴えた。
   右は治療後で呼吸困難は解消した。

写真2)

治療前　　治療後

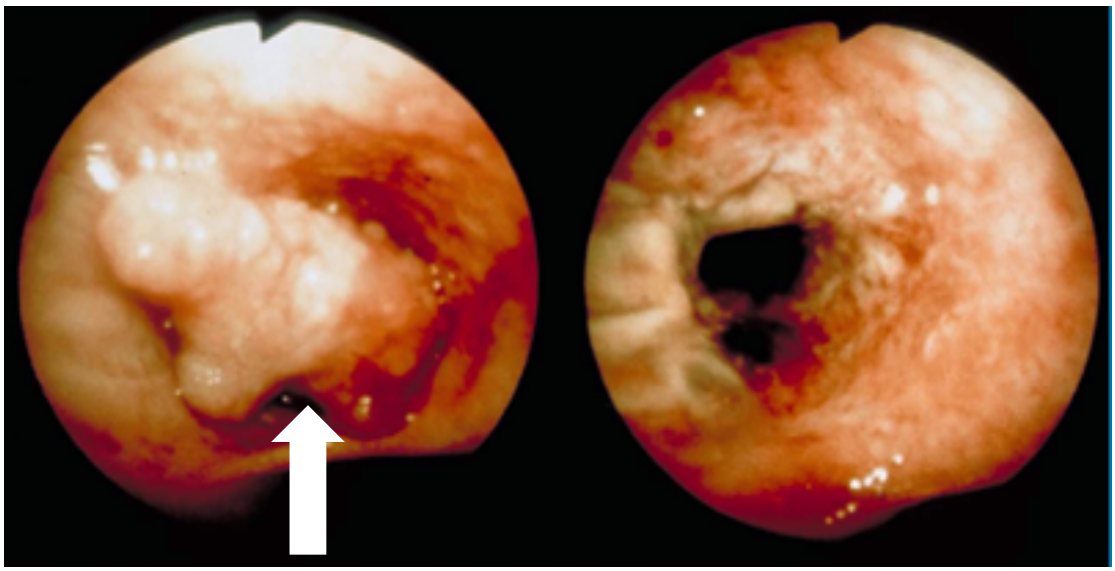

3. 進行肺がんの PDT と手術の合併治療。

手術前 PDT による縮小手術（気管支形成術）。
PDT と手術との合併治療によって気管支肺の摘出範囲を小さくすることができる。患者さんの肺機能の温存が可能になる。
左矢印が「がん」で閉塞している。中は PDT 後で「がん」は消失した。その後手術をして肺切除はなく、気管支の切除だけで治療が完了した(右)。
写真1）

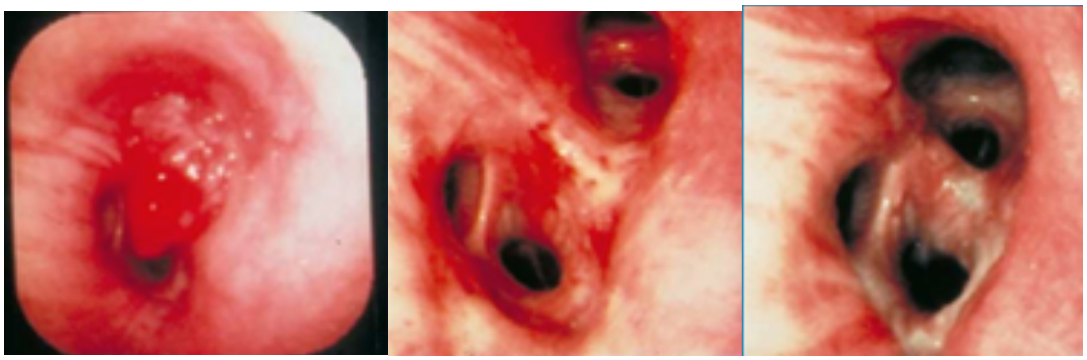

手術前 PDT による縮小手術（気管支形成術）のシェーマ。
黄色のところが「がん」で＃11 はリンパ節転移のあるところ。PDT の後「がん」の発生していた黄色のところの気管支と＃11 のリンパ節を切除した。
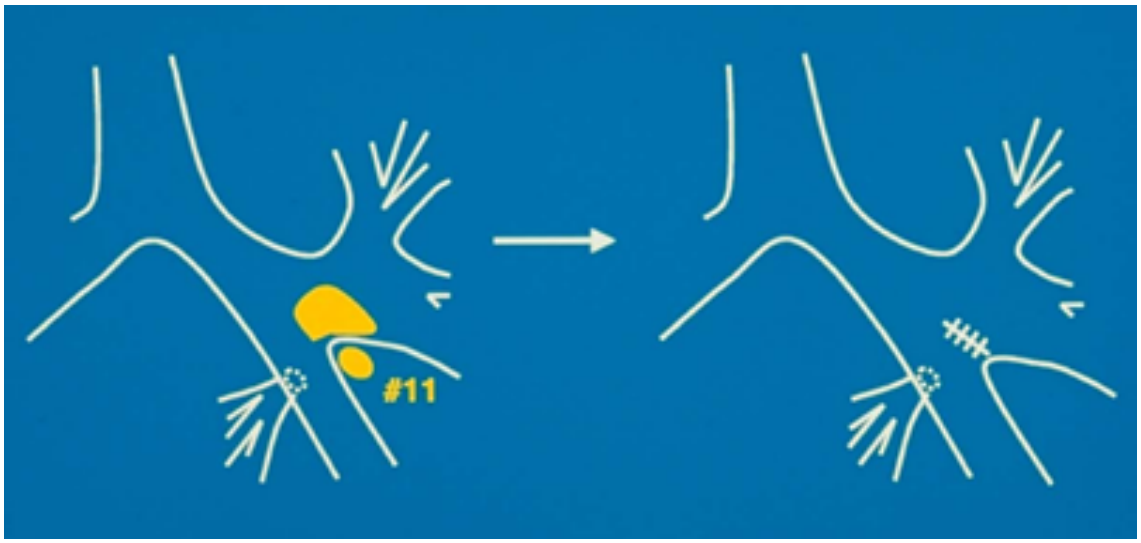
写真2）